

「外傷に伴う低髄液圧症候群」  
作業部会報告：前向き調査に  
ついて

前田 剛<sup>\*1,2</sup>  
土肥 謙二<sup>\*1,3</sup>  
片山 容一<sup>1,2</sup>  
有賀 徹<sup>1,3</sup>  
阿部 俊昭<sup>1</sup>  
小川 武希<sup>1</sup>  
小沼 武英<sup>1</sup>  
神 寿右<sup>1</sup>  
島 克司<sup>1</sup>  
平川 公義<sup>1</sup>  
川又 達朗<sup>1</sup>  
刈部 博<sup>1</sup>  
平林 秀裕<sup>1</sup>  
村上 成之<sup>1</sup>  
苗代 弘<sup>1</sup>  
井田 正博<sup>1</sup>  
馬場 久敏<sup>1</sup>

<sup>1</sup> 日本脳神経外傷学会  
「外傷に伴う低髄液圧症候群」作業部会

<sup>2</sup> 日本大学医学部 脳神経外科

<sup>3</sup> 昭和大学医学部 救急医学

\* The status of both authors is equal  
in this manuscript.

Intracranial hypotension accompanied by  
trauma: a prospective study in Japan

TAKESHI MAEDA<sup>\*1,2</sup>, KENJI DOHI<sup>\*1,3</sup>, YOICHI KATAYAMA<sup>1,2</sup>  
TORU ARUGA<sup>1,3</sup>, TOSHIKI ABE<sup>1</sup>, TAKEKI OGAWA<sup>1</sup>  
TAKEHIDE ONUMA<sup>1</sup>, TOSHISUKE SAKAKI<sup>1</sup>, KATSUJI SHIMA<sup>1</sup>  
KIMIYOSHI HIRAKAWA<sup>1</sup>, TATSURO KAWAMATA<sup>1</sup>, HIROSHI KARIBE<sup>1</sup>  
HIDEHIRO HIRABAYASHI<sup>1</sup>, NARIYUKI MURAKAMI<sup>1</sup>  
HIROSHI NAWASHIRO<sup>1</sup>, MASAHIRO IDA<sup>1</sup>, HISATOSHI BABA<sup>1</sup>

<sup>1</sup>Working Group of Intracranial Hypotension,  
The Japan Society of Neurotraumatology

<sup>2</sup>Department of Neurological Surgery,  
Nihon University School of Medicine

<sup>3</sup>Department of Emergency Medicine,  
Showa University School of Medicine

\*The status of both authors is equal in this manuscript

To clarify the clinical characteristics of definite and non-definite diagnosis groups in intracranial hypotension accompanied by trauma (IHAT), we undertook investigations of registered patients (n=23) prospectively. The results revealed the following features of IHAT: 1) definite diagnosis group, 4 cases; 2) they had long periods from injury to onset ( $5.5 \pm 5.7$  days), but these were markedly shorter than in the non-definite group; 3) 75% of definite cases showed typical postural headache; 4) 75% of definite cases showed dural enhancement on Gd-MRI; 5) all 4 cases had confirmed CFS leakage based on imaging diagnosis with cervical lesions in 2 cases and cervical-thoracic lesions in 2 cases; and 6) good recovery was achieved in them by conservative therapy and blood patch, with a cure rate of 100%. These findings suggest that confirmed CFS leakage is indispensable for reaching definite diagnosis of IHAT.

Key words:

Intracranial hypotension  
Trauma  
Prospective study  
Imaging diagnosis  
Blood patch

Received January 28, 2011

Accepted March 4, 2011

(Neurotraumatology 33: 133-144, 2010)

## I ————— はじめに —————

日本脳神経外傷学会では、低髄液圧症候群の診断基準作成と画像診断を中心とした診断方法の標準化を目的として2006年より、「頭部外傷に伴う低髄液圧症候群作業部会」(のちに「外傷に伴う低髄液圧症候群作業部会」へと改名)を発足し、23回に及ぶ作業部会を開催してきた。これまで、特発性低髄液圧症候群の病態と診断・治療<sup>6)</sup>、日本脳神経外傷学会世話人所属施設に対してアンケート調査<sup>1)</sup>、本邦と海外における低髄液圧症候群に関する文献の検討<sup>3)</sup>、診断に関する診断基準(案)の作成、診断基準(案)に基づいた前向き調査(症例登録)<sup>4)</sup>、診断基準の作成<sup>3)</sup>を行ってきた。本稿では日本脳神経外傷学会のこれまでの取り組みと前向き調査の結果について述べる。

## II ————— 「外傷に伴う低髄液圧症候群」 前向き調査の目的・方法 —————

### 1. 前向き調査の目的

外傷に伴う低髄液圧症候群の周辺には、同じような臨床症状を呈する様々な病態が存在している。これらを鑑別していくためには、放射線学的検査などの各種検査の感度、特異度を一つずつ検証する必要が必要である。しかし、低髄液圧症候群の診断法そのものが確立していない現状では、科学的な検証は不可能である。そのため、典型症例はどのようなものか、画像診断所見を含め明確にする必要が前向き調査には求められた。調査の目的は、1) 外傷に伴う低髄液圧症候群、確定診断例の抽出、2) 他覚的診断である画像診断の標準化、3) 確定診断例における転帰(ブラッドパッチなどの治療効果)の検討である。

### 2. 調査方法

症例は2008年9月から1年間、登録を行った。以下の各施設にエントリー用紙を郵送、また日本脳神経外傷学会ホームページに告知を行った。外傷に

伴う低髄液圧症候群であると思われる症例を治療したら、脳神経外傷学会にエントリーしてもらい、集まった症例を本作業部会で検討、典型的な症例については、臨床症状、経過や画像について、後日聞き取り調査を行った。

エントリー用紙の送付先について以下に示す。

- 1) 日本脳神経外科訓練施設長 A 施設, C 施設宛 1170 件
- 2) 日本脳神経外傷学会会員 872 通
- 3) 日本脊髄外科学会機関誌「脊髄外科」に同封発送 920 部
- 4) 日本脳神経外科学会機関誌「Neurologia medico-chirurgica」に同封発送 8000 部
- 5) 日本脳神経外傷学会機関紙「脳神経外傷」へ「症例登録のお願い」について掲載
- 6) 医中誌において低髄液圧症候群、脳脊髄液減少症に関する学会発表や論文発表を行っている 92 施設の第一著者宛

このように日本国内で本疾患を中心的に扱っていると考えられる、医師や施設に幅広く症例の登録を依頼した。

### 3. エントリーの基準およびエントリー用紙への記入項目

エントリー基準は、以下の4つの条件をすべて満たす症例である。

- 1) 外傷の既往が明らかであり、かつ外傷以外の原因が否定的な症例
- 2) 起立性頭痛あるいは体位による症状の変化がある症例
- 3) 治療効果を含めた臨床症状の推移が明らかな症例、そうであると予想される症例
- 4) 以下の画像検査のうち2つ以上を行っている症例
  - ① 頭部 MRI Gd 造影
  - ② MRI ミエログラフィー
  - ③ CT ミエログラフィー
  - ④ RI 脊髄クモ膜下腔造影

注1) 確診例を集めることを主たる目的としているので、2つ以上の検査で陽性所見、①びまん性の硬膜増強、②③④髄液の漏出を示す直接的な所見があることが望ましい(必須ではない)。

注2) 各画像検査の撮像方法(条件)、陽性所見の判断基準は、神経外傷30巻、井田の報告に準ずる<sup>2)</sup>。

髄液漏出所見に関しては、早期膀胱造影や静脈拡張などの間接的な所見ではなく、髄液の直接漏出像を捉えたものとした。これらはエントリーの必須の条件ではないが、同一症例において2つの画像所見を検討するという作業を怠ってきたことが、現在の混乱の原因の一つでもあり、本調査ではこの点を可能な限り検討を行った。

エントリー用紙の記入事項を以下に示す。

- 1) 施設名, 担当者
- 2) 年齢, 性別
- 3) エントリー基準項目の確認
- 4) 画像検査の結果
- 5) 髄液圧測定の有無, 結果
- 6) 診断の確信度(主治医の主観)
- 7) 治療法
- 8) 治療効果

以上の8項目である。

### Ⅲ 結 果

#### 1. エントリー症例全体の分析

1年間に亘る本調査で集積された症例数は12施設25症例であった。外傷の既往が無い2症例を除いた全23例について、本学会の診断基準を満たしているかを中心に全例に対して作業部会によって検討した。記載項目で判断できなかった21例については主治医とのカンファレンスを行い判断した。登録症例(n=23)の内訳をTable 1に示す。男女比は、男:女=10:13、平均年齢は35.9歳、最年少は14歳であり

**Table 1** Age, sex, mechanism of injury, and presence of head injury in intracranial hypotension accompanied by trauma

Average age	35.9 y (14~75 y)
Male : Female	10 : 13
Mechanism of injury	
Traffic accident	15 cases
Sport	4
Fall	2
Unknown	2
Head injury	
Present	11 cases
Absent	5
Unknown	7

最高齢は75歳であった。外傷の原因は交通事故によるものが15例65%と最も多く、直接的な頭部外傷が明らかになっているのは11例48%と約半数であり、7例22%は頭部外傷を認めなかった。全登録症例の作業部会における最終判断では「外傷に伴う低髄液圧症候群」の確定診断例は4例であり、残りの19例は非確定診断例とした。非確定診断例とした理由は、外傷からの期間(4例)、画像所見(16例)、髄液圧(9例)(重複あり)などであった。

#### 2. 確定診断例の特徴 (Table 1, 2, 3, 4)

確定診断例は23例中4例であった。外傷から症状出現までの期間は $5.5 \pm 5.7$ 日(平均 $\pm$ 標準偏差)、外傷から診断までの期間は $18.5 \pm 11.2$ 日と両期間とも短期間であった。4例中3例が起立して15分以内に起こる典型的な起立性頭痛を呈しており、全例で画像診断による直接的な髄液漏出部位の同定がなされていた。漏出部位は頸椎レベル3例、頸椎-胸椎移行部1例であった。MRIは全例に施行されおり、Gd造影MRIで硬膜に両側対称性に瀰漫性かつ連続性に造影効果と硬膜の肥厚を認めた例は2例であった。保存的治療の後、施行された3例ではブラッドパッチが著効しており(1例はブラッドパッチ未施行、保存的治療にて治癒)、施行後直ちに症状

**Table 2** Characteristics of definite and non-definite diagnosis group cases in intracranial hypotension accompanied by trauma

	Definite diagnosis group (n=4)	Non-definite diagnosis group (n=19)
Period from injury to onset (average ± SD)	5.5 ± 5.7 days	129.1 ± 362.6 days
Period from injury to diagnosis (average ± SD)	18.5 ± 11.2 days	630.9 ± 849.6 days
Typical postural headache	3	4
Dural enhancement on Gd-MRI	2	1 (n=18)
Detection of CSF leakage	4	1
Vertebral level of CSF leakage	Cervical: 2 Cervical-thoracic: 2	Cervical-thoracic: 1

**Table 3** Effect of blood patch in intracranial hypotension accompanied by trauma

	Definite diagnosis group (n=4)	Non-definite diagnosis group (n=19)
Excellent	3	2
Good		8
Fair		4
Unchanged		1
Worse		
Unknown		2
Not performed	1	2

**Table 4** Outcome of patients with intracranial hypotension accompanied by trauma

	Definite diagnosis group (n=4)	Non-definite diagnosis group (n=19)
Full recovery (cure)	4	3
Substantial recovery		8
Partial recovery		4
Unchanged		1
Worse		
Unknown		3

の消失を認め治癒を認めた。転帰はこのように保存的療法もしくは保存的療法とブラッドパッチの併用によって全例治癒し良好であった。

### 3. 非確定診断例の特徴 (Table 1, 2, 3, 4)

非確定診断例は23例中19例であった。外傷から症状出現までの期間は129.1 ± 362.6日であり、外傷から診断までの期間は630.9 ± 849.6日、最短で2ヵ月、最長で8年と非常に長い期間を要していた。典型的な起立性頭痛を呈した例は4例であり、画像所見において髄液漏出の直接所見を確実に認めたものは漏出部位が頸椎-胸椎移行部の1例のみであった。Gd造影MRIによる硬膜の造影効果と硬膜の肥厚を認めた例は施行された18例中1例であった。非

確定診断例におけるブラッドパッチの効果であるが、施行された17例の中で完治例は2例のみであった。転帰が判明している16例のうち治癒はわずか3例であった。治療により症状の改善は認めるものの治癒に至る割合が少ない。

### 4. ブラッドパッチの効果 (Table 3)

ブラッドパッチ施行例は確定診断例3例と非確定診断例17例を合わせた20例であり、著効例は5例であった。一方、髄液漏出の直接所見を認めたものは、確定診断例4例と非確定診断例1例を合わせた5例であった(頸椎レベル3例、頸椎-胸椎移行部2例)。髄液漏出の直接所見の有無とブラッドパッチの効果を検定すると、髄液漏出の直接所見のあるも

のにブラッドパッチの効果があり、直接所見のないものにはブラッドパッチの効果がないことが有意に認められた ( $p < 0.05$ )。

## IV 症例提示

### 症例 1

症 状：頭痛・全身痛・めまい・視力低下・記憶力低下・味覚障害・目のかすみ(頭痛・めまいのみ起立後 10 分で出現)。

経 過：スポーツ中の事故で頭部外傷、直後から頭痛が出現、3 ヶ月後に調査施設を初診した。

造影 MRI：びまん性硬膜肥厚増強像と硬膜下水腫は共になし。

髄液圧：60 mmH<sub>2</sub>O

MRI ミエログラフィー：髄液漏出なし。

RI 脳槽造影：膀胱早期造影・6 時間で腰部から漏出像(クリスマスツリー様)・RI 残存率低値(主治医所見)を認めた。

治 療：安静・点滴は施行せず、第 2/3 腰椎間でブラッドパッチを施行した。

転 帰：ブラッドパッチの翌日から頭痛は軽減、約 3 ヶ月の経過で消失した。

#### 【症例 1 の解説】

起立性頭痛を認めるが、造影 MRI にてびまん性硬膜肥厚増強像や MRI ミエログラフィーにて髄液漏出などの直接所見は認めず、RI 脳槽造影による間接所見のみである。髄液圧も 60 mmHg と境界値を示した。総括すると、症状に関しては一部に類似している部分はあるものの多彩であり、本症例で併存しているうつ病との鑑別は困難である。画像に関して直接的な漏出像はなく、本症例は確定診断例とは考えにくい。

### 症例 2

症 状：起立性頭痛・嘔気、立位になり約 1 時間で症状が出現する。

経 過：自動車運転中に急ブレーキをかけた際に首に強い衝撃を受けた。1 時間後より起立性頭痛が出現。翌日より頭痛がひどくなり、嘔吐が出現し入院した。

MRI：びまん性硬膜肥厚増強像と第 1/2 頸椎後方に液体貯留を認めた。

髄液圧：0 mmH<sub>2</sub>O

MRI ミエログラフィー：第 1/2 頸椎後方への髄液漏出所見を認めた。

RI 脳槽造影：上部頸椎部に漏出像、1 時間後に膀胱早期集積と 24 時間後の残存率低下を認めた。

治 療：安静と輸液の後、ブラッドパッチを施行した。

転 帰：ブラッドパッチの後、完快、MRI ミエログラフィーで髄液漏出像の消失を認めた。

#### 【症例 2 の解説】

受傷早期から起立性頭痛を認め、MRI と MRI ミエログラフィーにて直接所見を認めている。髄液圧も 0 mmHg と低く、ブラッドパッチが著効している。外傷に伴う低髄液圧症候群と考えられる。

### 症例 3

症 状：起立性頭痛・鼻閉感

経 過：トラックで自損事故、3 日後から起立性頭痛が出現、15 分ごとに横になり休みながら運転していた。

MRI：びまん性硬膜肥厚増強像、慢性硬膜下水腫、小脳扁桃下垂、脳室の狭小化を認めた。

髄液圧：0 mmH<sub>2</sub>O

CT ミエログラフィー：頸部に造影剤の漏出像を認めた。

RI 脳槽造影：頸部に造影剤の漏出像を認めた。

治 療：安静・点滴を 2 週間施後、ブラッドパッチを施行した。

転 帰：ブラッドパッチの翌日、症状消失

#### 【症例 3 の解説】

受傷早期から起立性頭痛を認め、MRI にてびまん性硬膜肥厚増強像、慢性硬膜下水腫、小脳扁桃下

垂、脳室の狭小化などの直接所見を認めている。RI 脳槽造影と同部位に CT ミエログラフィーでも髄液漏出像を認めた。髄液圧も 0 mmHg と低く、ブラッドパッチが著効している。外傷に伴う低髄液圧症候群と考えられる。

#### 症例 4

症 状：起立性頭痛・易疲労感・頸部痛・腰背部痛・不眠（ただし臥位では出現しない）、立位になり約 1 時間で症状が出現

経 過：平成 13 年、自転車乗車中に自動車との事故で受傷、1 週間後より起立性の頭痛が出現、その後は頭痛があるも放置していた。平成 19 年に頭痛が増悪、平成 20 年に脳脊髄減少症を疑い調査施設を初診した。

MRI：びまん性硬膜肥厚増強像なし。

髄液圧：10 mmH<sub>2</sub>O

MRI ミエログラフィー：髄液漏出所見なし。

RI 脳槽造影：1 時間後に膀胱早期集積、腰部の硬膜外への RI 漏出像、24 時間後の残存率低下（主治医所見）を認めた。

治 療：ブラッドパッチを施行した。

転 帰：頭痛と腰痛が軽減したが、その他の症状は残存した。

#### 【症例 4 の解説】

外傷が平成 13 年、頭痛増悪が平成 19 年であり、外傷に起因するとは言えない。さらに MRI にてびまん性硬膜肥厚増強像は認めず、MRI ミエログラフィーにおいても髄液漏出所見は認めていない。以上から外傷の関与は否定的、もしくは低髄液圧症候群ではない可能性が高い。

## V 考 察

「外傷に伴う低髄液圧症候群」の前向き調査の結果として 23 例がエントリーされ、本作業部会がそのうちの 21 例についてエントリーした主治医とカンファレンスを行い、個々の例について検討を行っ

た。その結果「外傷に伴う低髄液圧症候群」と確定診断に至ったものは、わずか 4 例であった。本調査はアンケート形式で行われたため、アンケートの返却率を考慮しなければならず本調査の結果から罹患率を単純に推定することはできないが、参考までに算出すると調査期間 1 年間の罹患率は人口 10 万人当たり 0.003 ( $= 4/120,000,000 \times 100,000$ , 日本の人口を 1 億 2000 万人とする) である。また、アンケート用紙は全国に延べ 10000 万通以上発送、特に低髄液圧症候群、脳脊髄液減少症に関する学会発表や論文発表を活発に行っている施設には重点的に調査を依頼したが、エントリーされた例は 25 例のみであった(2 例は除外)。これらのことから、「外傷に伴う低髄液圧症候群」という病態は存在すると考えられるが、その頻度は極めて低く稀な疾患であると考えられる。

低髄液圧症候群は脊髄硬膜の破綻により髄液が漏出することによって起こる疾患である。また本研究の画像診断において、直接的な髄液漏出所見を認めた例の多くは確定診断例であったことから、直接的な髄液漏出の所見は本疾患の診断に不可欠であると考えられた。井田の報告<sup>24,5)</sup>によれば、髄液漏出の画像診断法については確立された方法はないが、現時点では CT ミエログラフィーが、空間分解能が高く、動態的な検査法で最も精度が高いと考えられる。しかし、最適な撮像時間に関する報告や検出率に関するまとまった報告はなく、硬膜外漏出のスクリーニングには全脊椎の撮像が必要となるため、複数回の撮像は被曝量が問題となる。ヨード造影剤を髄液腔に投与するリスクもあり、スクリーニング法としては非侵襲的とは言えない。MR ミエログラフィーは非侵襲的な静態的診断法であるが、脳脊髄液に特異的でないことから、単独では髄液漏出の確定診断にはならない。現時点では、MR ミエログラフィー もしくは RI 脳槽造影で髄液漏出が疑われた部位に対し、さらに MRI-T2 強調画像（脂肪抑制併用）軸位像および Gd 造影 T1 強調画像（脂肪抑制併用）軸位像による精査を追加する必要がある。RI 脳

槽造影は、1回のトレーサー投与で経時的に撮像が可能であるが、周囲構造、局所解剖の描出ができないため、硬膜外の髄液の漏出について単独では確定的な所見は得られない。腎尿路系の早期排泄や24時間後におけるRIの早期クリアランスについては間接的な所見であり、その判定基準について確定的な報告はなく、本症に特異的な所見とはいえない。

本疾患におけるブラッドパッチの治療効果であるが、画像診断で直接的な髄液漏出所見を認めた例において治療効果が認められた。しかし、画像診断において直接的な髄液漏出所見を認めない例に関しては、完治に至らない例や効果ははっきりしない例、無効例が多いことが明らかになった。ブラッドパッチは施行時およびその後の疼痛や脊髄への圧迫、感染などの合併症について未だ不明な点が多い。さらにブラッドパッチによる硬膜外腔の癒着が成長に与える影響などについても不明である。これらのことを考えるとブラッドパッチは、未だ安全な治療法とはいえ安易に行うべき治療ではない。本疾患におけるブラッドパッチの適応は、画像診断で直接的な髄液漏出所見を認めた例とするべきであると考えられる。

確定診断例の臨床像は治療結果、転帰も良好であり、海外から報告されている外傷に伴う低髄液圧症候群や、外傷以外の特発性低髄液圧症候群の臨床像と大きな差異はない<sup>3)</sup>。一方で非確定診断例は輸液・安静など保存的療法やブラッドパッチを含めた低髄液症候群に対する治療を行っても治癒率が低く

低髄液圧症候群以外の病態が合併している例も多いのではないかと考えられた。

本前向き調査の結果として、2010年3月に一部改訂した「外傷に伴う低髄液圧症候群」診断基準について公表した(付録1)<sup>5)</sup>。さらに「外傷に伴う低髄液圧症候群」診断基準における撮像プロトコールと画像所見について公表した(付録2)<sup>5)</sup>。今後、各施設において本疾患の診断・治療・治癒率の向上の一助になれば幸いである。

#### 文 献

- 1) 土肥謙二, 有賀徹, 阿部俊昭, ほか:「頭部外傷に伴う低髄液圧症候群」に関するアンケート調査結果について. 神経外傷 30: 14-20, 2007.
- 2) 井田正博:低髄液圧症候群:画像診断. 神経外傷 30: 30-37, 2007.
- 3) 川又達朗, 刈部博, 土肥謙二, ほか:外傷に伴う低髄液圧症候群:日本と海外論文の比較. 神経外傷 30: 21-29, 2007.
- 4) 日本脳神経外傷学会「外傷に伴う低髄液圧症候群」作業部会:「外傷に伴う低髄液圧症候群」作業部会報告. 神経外傷 32: 92-100, 2009.
- 5) 日本脳神経外傷学会ホームページ:外傷に伴う低髄液圧症候群診断のフローチャート, 低髄液圧症候群の診断基準 [http://www.neurotraumatology.jp/#10\\_report](http://www.neurotraumatology.jp/#10_report).
- 6) 島克司:特発性低髄液圧症候群:病態と診断・治療. 神経外傷 30: 7-13, 2007.

■ 前田 剛 (日本大学医学部 脳神経外科)  
〒173-8610 東京都板橋区大谷口上町30-1  
TEL: 03-3972-8111 / FAX: 03-3554-0425

低髄液圧症候群の診断基準

前提基準	1. 起立性頭痛〔注1〕 2. 体位による症状の変化〔注2〕
大基準	1. 造影MRIでびまん性の硬膜肥厚増強〔注3〕 2. 腰椎穿刺にて低髄液圧（60 mmH <sub>2</sub> O以下）の証明 3. 髄液漏出を示す画像所見〔注3〕

（前提基準 1 項目） + （大基準 1 項目以上）で低髄液圧症候群と診断する。

「外傷に伴う」と診断するための条件

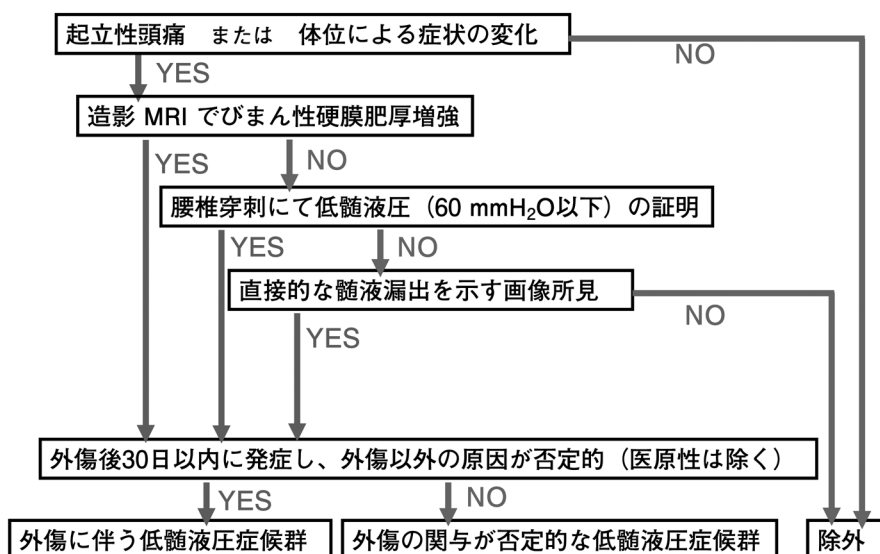
外傷後30日以内に発症し、外傷以外の原因が否定的（医原性は除く）

〔注1〕 国際頭痛分類の特発性低髄液圧性頭痛に倣い、起立性頭痛とは、頭部全体および・または鈍い頭痛で、座位または立位をとると15分以内に増悪する頭痛である。

〔注2〕 注1と同様、国際頭痛分類に示される頭痛以外の症状として挙げられる。  
1. 項部硬直 2. 耳鳴 3. 聴力低下 4. 光過敏 5. 悪心を指す。

〔注3〕 びまん性硬膜肥厚増強と髄液漏出について診断する基準については別添（参考資料）の「外傷に伴う低髄液圧症候群」診断基準における撮像プロトコールと画像所見に従う。

「外傷に伴う低髄液圧症候群」診断フローチャート



## 大基準 1 : 必須項目の硬膜のびまん性造影効果について

### 1. Gd 造影 T1 強調画像冠状断 (可能なら軸位追加)

撮像シーケンス : SE 法 (GRE 法は不可)

スライス厚 5~8 mm

\* 冠状断は小脳天幕の造影効果を判定するのに有用

\* さらに矢状断像を撮像するときは正中中心に 3~4 mm 厚で撮像する。脂肪抑制を併用し、上位頸椎レベルまで含めて撮像すれば、椎管内の硬膜肥厚も判定可能。

造影法 : Gd 0.1 mmol/kg 静脈投与

所見 : びまん性の硬膜造影効果

### 2. FLAIR (必須ではないが、可能ならば施行する)

撮像法 : FSE 法, スライス厚 5~8 mm

所見 : 硬膜下水腫

## 大基準 3 : 髄液漏出の画像診断法について

髄液漏出の画像診断法については確立された方法はない。現時点では CT myelography が、空間分解能が高く、動態的な検査法で最も精度が高いと考えられるが、最適な撮像時間に関する報告や検出率に関するまとまった報告はない。硬膜外漏出の screening には全脊椎の撮像が必要となるため、複数回の撮像は被曝量が問題となる。ヨード造影剤を髄液腔に投与するリスクもあり、screening 法としては非侵襲的とは言えない。

RI cisternography は、1 回のトレーサー投与で経時間的に撮像が可能であるが、周囲構造、局所解剖の描出ができないため、硬膜外の髄液の漏出について単独では確定的な所見は得られない。腎尿路系の早期排泄や 24 時間後における RI の早期クリアラン

スについては間接的な所見であり、その判定基準について確定的な報告はなく、本症に特異的な所見とはいえない。

MR myelography は非侵襲的な静態的診断法であるが、脳脊髄液に特異的でないことから、単独では髄液漏出の確定診断にはならない。

現時点では、MR myelography もしくは RI cisternography で髄液漏出が疑われた部位に対し、さらに MR T2 強調画像 (脂肪抑制併用) 軸位像および Gd 造影 T1 強調画像 (脂肪抑制併用) 軸位像による精査を追加する必要がある。

## MR による髄液漏出の screening と精査

### I. 漏出の screening

※ 髄液漏出に関しては全脊椎を screening する必要がある。全脊椎の screening には、MR myelography もしくは RI cisternography が有用である。MR myelography は、短時間で撮像可能なシングルショット FSE 法が推奨される。

### 1. MR myelography

撮像法 : 2D FSE 法 (シングルショット),  
3D FSE 法, 3D SSFP 法

\* screening には撮像時間の短い 2D FSE 法 (シングルショット) でよい

\* 撮像範囲 : 全脊椎 (頸椎から腰椎, 仙椎レベル)

1. 冠状断 (正面像) と矢状断 (側面像)

2. 「頸椎から胸椎レベル」, 「胸椎から腰仙椎レベル」のように撮像可能な FOV, 脊椎の前弯, 後弯, 側弯にあわせて分割撮像する。

所見 : 髄液の硬膜外漏出のスクリーニング

### II. 髄液漏出の精査

※ RI cisternography や MR myelography で髄液の硬膜外漏出が疑われたレベルを精査する。脊椎

コイルもしくはさらに高い性能を有する専用コイルを用いる。

## 2. T2 強調画像 (脂肪抑制併用) 軸位像

撮像部位：4, 5, 6 で髄液の硬膜外漏出が疑われた部位を中心に

撮 影 法：FSE スライス厚 3~4 mm

脂肪抑制：CHESS

所 見：髄液漏出，拡張した静脈叢とも高信号

## 3. Gd 造影 T1 強調画像脂肪抑制 横断像

撮像部位：7.と同じ部位

撮 影 法：FSE スライス厚 3~4 mm

脂肪抑制：CHESS

造 影 法：追加投与の必要はない

所 見：髄液漏出と拡張した静脈叢の鑑別(髄液漏出は造影効果なし，拡張した静脈叢には造影効果あり)

※ 2. 3. から髄液漏出が確実な場合

## 4. T2 強調画像矢状断像

6. 7. から髄液漏出が確実な場合，漏出部位の脊椎高位が特定できるような T2 強調画像矢状断像を施行する。ただし，上位頸椎レベルでの漏出で，3. 4. の撮像から脊椎高位が特定できる場合は必要ない。

### [注釈]

このプロトコールは低髄液圧症候群の診断のためのものであって，他の中枢神経疾患（脳血管障害や腫瘍性病変，脱髄疾患等）や脊椎・脊髄疾患（退行変性による脊椎管狭窄症や腫瘍性病変等）を診断するものではない。造影前に頭部 T2 強調画像，T1 強調画像，拡散画像，MRA などを追加してもよい。

## 【解 説】

表 1 低髄液圧症候群の画像診断

目的と検査法	主な所見
1. 低髄液圧症候群の診断 ① MR	硬膜造影効果，硬膜下水腫，脊椎硬膜外静脈拡張
2. 髄液漏出の診断 1) 動態的検査法 ① CT myelography ② RI cisternography 2) 静態的検査法 ③ MR myelography ④ MR (T2WI + Gd T1WI)	造影剤硬膜外漏出 RI 硬膜外漏出 広範囲の撮像に時間を要する。CSF 特異的ではない。 局所解剖，その他の水分貯留や静脈叢との鑑別。

### I. 低髄液圧症候群の画像診断の目的と方法

低髄液圧症候群の画像診断の目的は，1. 低髄液圧症候群の診断及び，2. 髄液漏出の検出にある。臨床レベルで脳脊髄液量や脳脊髄液圧を直接測定する画像診断法はない。脳脊髄液減少症の診断については間接的な所見となる。髄液漏出について MR は静態的な診断法で，RI cisternography や CT myelography は動態的診断法である。

### II. MR による低髄液圧症候群の診断

#### 1) びまん性の硬膜の Gd 造影効果

(diffuse dural enhancement)

- Gd 造影 T1 強調画像 (Gd TIWI) で硬膜に両側対称性に瀰漫性かつ連続性に造影効果と硬膜の肥厚を認める。硬膜の造影程度は正常の静脈プール (海綿静脈洞や上矢状静脈洞) と同程度に顕著に造影される。
- 硬膜の造影効果は天幕上のみならず，小脳テン

トから、後頭蓋窩硬膜にも連続して認める。さらに、椎管内硬膜にも連続して増強効果を認めることがある。

A) 正常でも Gd T1WI で頭蓋内硬膜に軽度の造影効果を認める。上矢状静脈洞周囲の硬膜や、中頭蓋窩、小脳天幕などで認められる。正常硬膜の増強効果は硬膜の肥厚を伴わず、線状で滑らかで薄く、不連続で、正常静脈ほど強く造影されない。

- 軸位断像の他に全体の冠状断像や正中矢状断像を加えることによって、造影効果のびまん性進展がより明瞭となる。
- Gd 造影正中矢状断像は後述する上位頸椎レベルの硬膜外の静脈叢と髄液漏出との鑑別に有用で、頸椎レベルの評価には硬膜外組織の脂肪組織（高信号）と鑑別するために、脂肪抑制法を併用が必須となる（脂肪組織が低信号化）。
- T1WI の撮像法については通常のスピンエコー（SE）法が推奨される。エコー時間（TE）の短いグラディエントエコー（GRE）法 T1 強調画像では正常硬膜の造影効果が強調されるので判定が困難となる。頭蓋内の硬膜の造影効果の評価には脂肪抑制法を併用する必要はない。
- 肥厚した造影効果のある硬膜は FLAIR で高信号を呈する。これは後述する硬膜下水腫とも関連する。造影できない症例では FLAIR が診断に有用である（硬膜下水腫の項を参照）。
- 硬膜のびまん性の造影効果は治療による症状の経過とともに消失する。ただし症状の経過と造影所見の消失時期についてはまだ明確にはなっていない。また、症状発現直後の急性期においては硬膜の造影効果はまだ出現しないことがあり、急性期に硬膜の造影効果がなくても典型的な症状があるときは、経過観察の MR が必要となる。

## 2) 硬膜下水腫 (subdural effusion)

- Gd 造影効果及び肥厚を呈する硬膜に、硬膜下水腫をきたすことがある。硬膜下水腫の内容は

T2WI では脳脊髄液とほぼ同等の均一な高信号を呈する。T1WI では低信号ではあるが、脳脊髄液よりも信号がやや高い。

- FLAIR 法では脳脊髄液よりも高信号を呈するので、硬膜下水腫の診断には FLAIR が有用である。
- 硬膜下水腫は後頭蓋窩にも認めることがある。さらに椎管内硬膜下腔にも連続する症例がある。

## 3) 頭蓋内皮質静脈の拡張, 硬膜外静脈及び硬膜外静脈叢の拡張

- 頭蓋内皮質静脈に拡張を認めることがあるが、正常の皮質静脈の径には variation が大きく診断の確定的な所見にはならない。後頭蓋窩では斜台背側の下錐体静脈の拡張を認めることもある。
- 椎管内では硬膜嚢容積の減少に伴い硬膜外静脈叢（T2 強調画像で高信号。造影 T1 強調画像で造影効果）や、硬膜外静脈の拡張（T2 強調画像で flow void を呈することがある）を認めることがある。

## 4) その他の MR 所見

- 小脳扁桃の下垂や脳幹の扁平化、下垂体前葉の腫大（上に凸）等が挙げられるが、いずれも硬膜の造影効果ほど顕著な所見ではなく、単独では本症の確定診断にはならない。

## Ⅲ. MR による髄液漏出の診断

- MR myelography とは heavily T2 強調画像により水成分を高信号に描出し、さらに周囲の軟部組織（脂肪組織や筋組織）の信号抑制し、脳脊髄液を相対的に浮き出させて描出する撮像法である。
- MR myelography の撮像法には、GRE (gradient echo) 法、FSE (fast spin echo) 法、SSFP 法に大別され、現時点では後 2 者が主流である。
- MR myelography の撮像については、硬膜嚢と少量の髄液漏出の重なりを防ぐために 2D 法では複数方向からの撮像すること（冠状断と矢状

断など)。3D法では多方向からの最大値投影画像 (minimum intensity projection: MIP) を作成し元画像でも評価することが重要である。ただし screening には、短時間で撮像可能な 2D FSE シングルショット法を用いる。

- MR myelography で描出される高信号は、脳脊髄液に特異的ではなく、撮像範囲内にある水分が高信号となって描出される可能性がある。GRE法では周囲の静脈が描出されるため、神経根の tractography には有用であるが椎体周囲の静脈も高信号に描出され、髄液漏出に類似した所見を呈する。FSE法では比較的緩徐な静脈血流も flow void となるため周囲の静脈叢は描出されない。SSSP法でも周囲の静脈が高信号として描出される可能性がある。
- 静脈血成分以外にも、椎間関節の退行変性や、椎体の異常信号、腎盂尿管内の尿。筋組織や後腹膜の浮腫性変化も高信号に描出され、硬膜嚢と近接して投影されたときに硬膜外髄液漏出と間違えられることがある。

- 従って MR myelography で髄液漏出が疑われた場合は、その部位について T2 強調画像脂肪抑制横断像と Gd 造影 T1 強調画像脂肪抑制横断による他の水分との鑑別や、局所解剖、硬膜外静脈叢とも鑑別のための精査が必要となる。
- 脂肪抑制併用 T2 強調画像軸位断像で高信号の局在を確認し、脳脊髄液以外の他の水分による高信号の可能性を鑑別する。さらに髄液漏出と硬膜外静脈叢の拡張との鑑別が必要となる。流速がある硬膜外静脈は T2 強調画像で flow void を呈するが、硬膜外静脈叢レベルでは静脈血が停滞しているため高信号となる。従って MR myelography や脂肪抑制 T2 強調画像のみでは、拡張した静脈叢と硬膜外に漏出した髄液の鑑別ができない。
- 脂肪抑制造影 T1 強調画像では硬膜外静脈叢は静脈プールなのではほぼ均一な造影効果を示すが、髄液漏出部位には造影効果は認めない。ただし反応性に周囲に血管増生や拡張があると、淡い造影効果をきたすことがある。